Der kleine operative Eingriff

Ein Blick in die Büchse der Pandora zukünftiger **Hygienerichtlinien**

WINSEN (LUHE) Mit den „kleinen“ operativen Eingriffen sind ambulante Operationen gemeint, bei dem der Patient die Nacht vor und nach dem Eingriff zu Hause verbringt. Früher waren diese nur in lokaler Anästhesie durchführbar und wurden fast ausschließlich vom niedergelassenen Vertragsarzt erbracht.

Heute werden zunehmend „kleine“ operative Eingriffe in Vollnarkose sowohl im Krankenhaus als auch in Praxen durchgeführt.

Folgende Verträge und Listen muss der ambulante, niedergelassene Operateur in der jeweils gültigen Version kennen:

- Vereinbarung von Qualitätssicherungsmaßnahmen nach § 135 Abs. 2 SGB V zum ambulanten Operieren (Qualitätssicherungsvereinbarung ambulantes Operieren)
- Einheitlicher Bewertungsmaßstab (EBM)
- Operationen- und Prozedurenschlüssel (OPS)
- Anhang 2 des EBM zu Kapitel 31
- Vertrag nach § 115b Abs. 1 SGB V – Ambulantes Operieren (AOP) und sonstige stationsersetzende Eingriffe
- Katalog der ambulant durchführbaren Operationen und sonstige stationsersetzende Eingriffe gemäß § 115 b SGB V
- Gebührenordnung für Ärzte (GOÄ)

Der ambulant operierende Facharzt muss sich vertraglich vor (!) dem Beginn der operativen Tätigkeit zur Einhaltung (und Zusage von Stichprobenprüfungen durch die KV) zu einer Anzahl von Verordnungen und Gesetzen verpflichten.

Dies beinhaltet unter anderem:

- Aufzählung aller geplanten Operationsarten
- Einhaltung definierter Hygienerichtlinie für die Aufbereitung und Lagerung
- Einhaltung räumlicher und baulicher Voraussetzungen
- Selbsterbringung der Leistung (Facharztstatus)

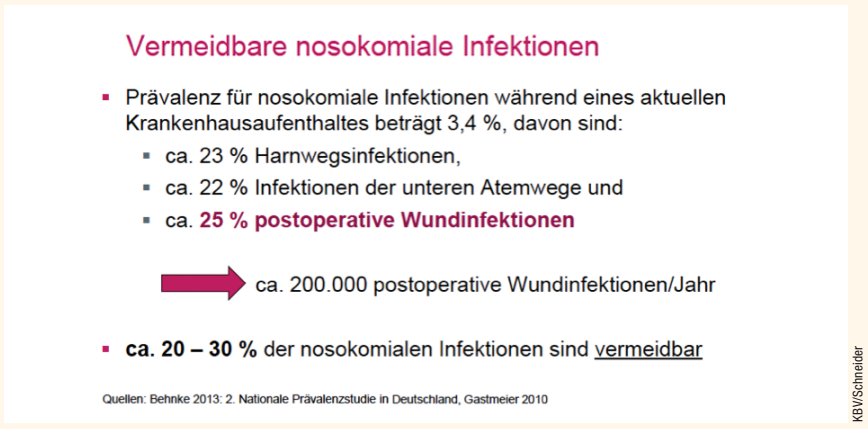

Abb. 1 Anzahl der Wundinfektionen in Deutschland.

Seitens der ambulanten Leistungserbringung durch den niedergelassenen Facharzt gelten damit schon maximale Voraussetzungen zur Durchführung und Kontrolle der ambulanten operativen Tätigkeit.

Im Gegensatz dazu gelten für die ambulante Leistungserbringung durch Krankenhäuser zumindest administrativ weniger strenge Regeln.

Krankenhäuser sind gemäß § 115b SGB V zur ambulanten Durchführung von (im § 3 des AOP-Vertrages genannten) Leistungen grundsätzlich zugelassen und brauchen diese der KV und den Krankenkassen nur in „maschinenlesbarer Form“ anzuzeigen, sofern sie in den sonst für die stationäre Versorgung vom Krankenhaus genutzten und kontrollierten „Leistungsbereichen“ stattfinden. Dieses beinhaltet natürlich auch die Leistungserbringung auf „Facharztstatus“, das heißt Assistenten können die Leistung unter Aufsicht erbringen...

Trotz dieses komplexen Netzwerks aus Verordnungen, Vorschriften, Gesetzen und Kontrollmaßnahmen kam und kommt es aber immer wieder zu Infektionen rund um das operative Geschehen (Abb. 1). Wir alle erinnern uns dabei an spektakuläre Zeitungsberichte über Operationen mit unsterilen Instrumenten, Infektionsserien in operativen Einrichtungen et cetera. Der gemeinsame Bundesausschuss (G-BA)beauftragte daraufhin das neutrale Institut für angewandte Qualitätsförderung und Forschung im Gesundheitswesen (AQUA GmbH), nach Lösungen zur Vermeidung von postoperativen nosokomialen Infektionen zu suchen. Die vorgestellten Ergebnisse und Vorschläge wurden schließlich durch das fachlich unabhängige Institut für Qualitätssicherung und Transparenz im Gesundheitswesen (IQTiG) interpretiert; dieses hat im Auftrag des Gemeinsamen Bundeasausschusses (G-BA) ab dem Jahr 2016 Maßnahmen zur Qualitätssicherung und zur Darstellung der Versorgungsqualität im Gesundheitswesen (auf Grundlage des von AQUA erstellten Gutachtens) erarbeitet.

Aufwendige Dokumentation

Seit dem 01.01.2017 wurden die Krankenhäuser verpflichtet, postoperative Wundinfektionen, die zu einer stationären Aufnahme geführt haben, zu erfassen und pseudoanonymisiert weiterzuleiten. Durch die spätere Verknüpfung der Sozialdaten der Krankenkassen wird es später möglich sein, diese Wundinfektionen zurückzuverfolgen und festzustellen, wo der ambulante oder stationäre Eingriff erfolgt ist.

Parallel dazu dokumentieren die ambulant operierenden Ärzte sowohl in Praxen als auch in Kliniken das Hygiene- und Infektionsmanagement ihrer Einrichtung. Hierzu müssen alle operierenden Ärzte, in deren Einrichtungen sogenannte Tracer-Eingriffe (wohl definiert nach Fachgruppen) durchgeführt werden, jährlich eine überaus aufwendige und detaillierte Auflistung ihres Hygiene- und Infektionsmanagements bearbeiten und abgeben. Diese Dokumentationspflicht beginnt erstmals im ersten Quartal 2018, bezieht sich allerdings bereits auf die Operationen des Jahres 2017! Die betroffenen Ärzte sollten sich daher bereits heute mit dem Inhalt dieser Büchse der Pandora beschäftigen, um nicht von ihr vernichtet zu werden.

Gefahr für kleinere Einheiten

Die Durchführung dieser „s-QM-Dokumentation“ (sQM: sektorenübergreifendes Qualitätsmanagement) und die geplante spätere Umsetzung von Regelungsmaßnahmen und Sanktionen bei Nichtumsetzung wird trotzdem mittelfristig eine Fortführung einer ambulanten operativen Tätigkeiten in kleineren Einheiten unmöglich machen. Der zusätzliche organisatorische Aufwand (ohne eine signifikante Vergütung) wird dann im ohnehin defizitären ambulanten Operationsgeschehen nur noch großen Einheiten mit der Möglichkeit der Leistungserweiterung ein Überleben ermöglichen. Auch hier werden die Krankenhäuser bevorzugt aus dem Wettbewerb hervorgehen... ■

Schneider

Andreas W. Schneider

Autor:
Dr. Andreas W. Schneider
Praxis für Urologie in Winsen/Luhe
E-Mail: andreas_w_schneider@t-online.de

Augmentierte End-zu-End Anastomose der Harnröhre

Kombination verschiedener Techniken der **Harnröhrenrekonstruktion** mit Vorteilen für bestimmte Patienten

ESSEN Bei der operativen Behandlung einer bulbären Harnröhrenstriktur ist die am meisten akzeptierte Möglichkeit der Behandlung zunächst die Strikturresektion und End-zu-End-Anastomose der Harnröhre[1]. Für beste Resultate muss eine komplette Exzision der Fibrose gewährleistet sein. Zudem muss die Anastomose schräg-ovalär und spannungsfrei sein. Hierzu eignen sich kurze Strikturen bis 2 cm Länge, auch wenn in Einzelfällen Strikturen bis zu 5 cm Länge primär anastomosiert werden konnten[2].

Bei Patienten, bei denen die Länge der Harnröhrenstriktur oder die Ausprägung der Striktur eine Strikturexzision mit einer End-zu-End-Anastomose oder auch eine einfache Substitutionsurethroplastik mit einem ventralen oder dorsalen Onlay unmöglich machen, kann eine Kombination aus Strikturexzision und End-zu-EndAnastomose der ventralen oder dorsalen Seite der Urethra, augmentiert mit einem Mundschleimhauttransplantat, sinnvoll sein.

So wird eine Rekonstruktion auch komplexer Strikturen in einer Sitzung ermöglicht. In der hier vorgestellten Serie wurden die Erfahrungen mit der Methode aus neun Jahren zusammengefasst.

Insgesamt 71 Patienten wurden zwischen 2004 und 2013 dieser Methode unterzogen, wobei die mediane Strikturlänge 3,5 cm betrug und in 83 Prozent bulbär lokalisiert war. Perioperative Komplikationen traten sehr selten auf. Erwähnenswert ist hier lediglich eine Clavien-Dindo-Grad-IIIb-Komplikation im Sinne einer interventionspflichtigen Nachblutung im Bereich der Mundschleimhaut-Entnahmestelle.

Kunz

Inga Kunz

Die Patienten wurden mittels eines selbst entworfenen Fragebogens zu den möglichen Langzeitkomplikationen nachbeobachtet. Die Inzidenz der Langzeitkomplikationen erscheint mit 46,5 Prozent relativ hoch, jedoch waren diese selten gravierend. Am häufigsten trat ein mehr oder weniger stark ausgeprägtes Nachträufeln auf (22,5 %). Schaut man hier in die Literatur, so werden jedoch ähnliche Werte auch in großen Serien beschrieben. Eine Aussackung der Harnröhre im Bereich des Mundschleimhaut-Onlays scheint am ehesten ursächlich hierfür[3].

Eine Taubheit im Bereich der Mundschleimhaut-Entnahmestelle wurde von vier Patienten berichtet, wobei dies bei zwei Patienten lediglich passager beschrieben wurde.

Über das Risiko einer de novo auftretenden erektilen Dysfunktion muss der Patient präoperativ zwingend aufgeklärt werden. In unserer Serie war dies bei 4,2 Prozent der Fall und war statistisch signifikant nur mit einem höheren Alter assoziiert. In der Literatur finden sich ähnliche Raten, wobei hier auch längere Strikturen als Risikofaktor beschrieben wurden[4].

In einem medianen Follow-up von 17 Monaten wurden sieben Rezidivstrikturen gesehen (9,8 %), wobei ein Rezidiv als jegliche Notwendigkeit der erneuten endoskopischen oder chirurgischen Intervention definiert wurde. Sechs dieser Rezidive traten innerhalb des ersten postoperativen Jahres auf, wobei dies technische Gründe vermuten lässt. Vergleicht man die Literatur, so erscheint eine nicht ausreichende Exzision der Fibrose als wahrscheinlichste Ursache[5]. Zudem war die Rezidivrate bei erfahrenen Operateuren in dieser Serie statistisch signifikant niedriger. Endoskopisch wiesen alle sieben Patienten eine Rezidivstriktur im Bereich der Anastomosenstelle zwischen Urethra und Mundschleimhaut auf und wurden mittels Urethrotomia interna nach Sachse behandelt. Lediglich ein Patient erlitt anschließend erneut ein Rezidiv und musste wiederholt nach Sachse inzidiert werden.

Zusammenfassung

Zusammenfassend lässt sich sagen, dass diese technisch durchaus anspruchsvolle Methode in erfahrenen Händen eine akzeptable Komplikations- und Rezidivrate aufweist. Durch die Kombination verschiedener Techniken der Harnröhrenrekonstruktion wird eine einzeitige Operation sowie die Verwendung von kürzeren Mundschleimhaut-Transplantaten ermöglicht. Dies sehen wir als die entscheidenden Vorteile für den Patienten, falls die Striktur die Durchführung einer primären End-zu-End-Anastomose oder einer einfachen Substitutionsurethroplastik nicht zulässt. ■

Literatur
1. Andrich DE, Leach CJ, Mundy AR. BJU Int 2001 Sep;88:385–389.
2. Morey AF, Kizer WS. J Urol 2006 Jun;175:2145–2149.
3. Barbagli G, Palminteri E, Guazzoni G et al. J Urol 2005;174:955–958.
4. Coursey JW, Morey AF, McAninch JW et al. J Urol 2001;166:2273–2276.
5. Elliott S, Metro M, McAninch J. J Urol 2003 May;169:1754–1757.

Autorin:
Inga Kunz
Klinik für Urologie, Kinderurologie und Urologische Onkologie
Kliniken Essen-Mitte
Evang. Huyssens-Stiftung/Knappschaft gGmbH
E-Mail:I.Kunz@kliniken-essen-mitte.de

V34: Rekonstruktive Chirurgie der Harnröhre, 22.09.2017, 10:30–12:00, Festsaal